LANE LIBRARY. STANFORD UNIVERSITY

Aus dem Ambulatorium des Privatdocenten Dr. Gerber.

Ueber

die Geschwülste des Nasenrachenraums.

Inaugural-Dissertation

der

hohen medizinischen Facultät zu Königsberg in Pr.

zur

Erlangung der Doctorwürde

in der

Medicin, Chirurgie und Geburtshilfe,

vorgelegt und nebst den beigefügten Thesen

öffentlich vertheidigt

am Montag den 4. Mai 1896, Vormittags 10 Uhr,

von

Kurt Schreiber,
prakt. Arzt.

Opponenten:

Herr **Ernst Babucke,** cand. med.
Herr **Ludwig Schreiber,** cand. med.

Königsberg i. Pr.
Hartungsche Buchdruckerei.
1896.

Seinen lieben Eltern.

Einer von den Wegen, auf denen die moderne Medizin zu neuen Zielen und früher ungeahnten Resultaten gelangt ist, ist die Entdeckung und Entwicklung der Spiegeluntersuchungsmethoden, durch die unserm Auge und unserer Hand Körperregionen erschlossen und zugänglich gemacht worden sind, von denen man früher Nichts, oder doch nichts Sicheres gewusst hat und deren Leiden man daher weder sachgemäss beurtheilen noch behandeln konnte. Denken wir an die Ophthalmoscopie, die Otoscopie, die Laryngo-, Rhino- und Urethroscopie! Was durch sie die Medizin gewonnen hat, dafür liessen sich Beispiele aus den einzelnen Specialgebieten, die eigentlich erst durch Ausbau und Vervollkommnung jener neuen Methode entstanden sind, in Hülle und Fülle anführen.

So sind denn auch Hals und Nase durch die laryngo- und rhinoscopischen Methoden dem Mediciner eigentlich erst erschlossen worden — und der Nutzen, der dem Kranken daraus erwachsen ist, lässt sich kaum an einem besseren Beispiele demonstriren, als an dem gegenwärtigen Stand der Lehre von den Nasenrachengeschwülsten.

Bevor die Spiegeluntersuchung des Nasenrachenraums — die hintere Rhinoscopie — bekannt war, war eine Geschwulst in dieser Gegend eben eine Geschwulst, „ein Nasenrachenpolyp", und man kannte und erkannte nur diejenigen von ihnen, die von dort weiterwucherten und in der Nasen- oder Mundhöhle zum Vorscheine kamen. Das Anfangsstadium dieser Tumoren, die anderen auf den Nasenrachenraum beschränkt bleibenden, die von Nachbarhöhlen erst secundär dort hineingewucherten, die Unterscheidung des Gut- und Bösartigen — kurz die ganze Reihe der hier in Betracht kommenden Fragen, war völlig unbekannt. Einzig allein der tastende, hinter das Velum eingeführte, gekrümmte Zeigefinger wurde als diagnostisches Hilfsmittel benutzt, wenn man einen Tumor im Nasenrachenraum vermuthete. Aber was konnte er denn schliesslich feststellen? So-

weit der Tastsinn im Allgemeinen hinter dem Gesichtssinn zurücksteht, so weit muss der Finger — ohne jede Unterstützung anderer Sinne — als diagnostisches Hilfsmittel hinter dem Auge zurückbleiben, und nennt man ihn auch das Auge des Gynaekologen, das Auge des Rhino-Laryngologen dürfte er kaum jemals werden. Dem entsprechend gestaltete sich denn auch die Therapie. Die Geschwulst musste natürlich entfernt werden, und das war Sache des Chirurgen; dieser aber ging erst, wenn anders er überhaupt einen nennenswerthen Erfolg erzielen wollte, nach den eingreifendsten Voroperationen heran. Theils, weil die Entfernung durch Mund und Nase nicht gekannt und nicht geübt wurde, — versuchte man es einmal, so stellte es sich als unzureichend heraus — theils weil die Tumoren meist schon eine solche Grösse erreicht hatten, dass eine andere Möglichkeit in der That nicht mehr vorhanden war. Zugegeben, es können auch heute noch solche Fälle vorkommen, die eine Praeliminaroparation und damit ein rein chirurgisches Verfahren erfordern, so werden es doch nur Ausnahmen sein, die eben bei weiterer Ausbildung der Rhinoscopie verschwinden werden. Und auch die klinisch malignen Tumoren werden stets, wenn sie nur rechtzeitig erkannt werden — und das gestattet eben die hintere Rhinoscopie — per vias naturales entfernt werden können. Sicher wird es so sein bei den gutartigen Pseudogeschwulstbildungen im Nasopharynx, die oft genug dieselben Symptome, wie die echten Tumoren hervorrufen und nur durch Spiegeluntersuchung in ihrer Eigenschaft zu erkennen und von jenen zu trennen sind.

Ob aber gutartig oder bösartig, es dürfte heut zu Tage keine Geschwulstbildung im Nasenrachenraum existiren, bei der es nicht Pflicht wäre eine Exstirpation durch rein rhino-chirurgisches Verfahren per vias naturales anzustreben; bei der es nicht Pflicht wäre, eine Heilung des Kranken zu versuchen, ohne ihn zuvor Praeliminaroperationen zu unterwerfen, die oft schon allein an sich sein Lehen gefährden, deren Narben und Kennzeichen er durch das ganze Leben tragen muss — und die ihrer Natur nach, doch immer nur ein einmaliger Eingriff bleiben können, was bei allen eventuell recidivirenden Tumoren doch gewiss der allergrösste Uebelstand ist (Bensch).[1])

Wie sehr sich — oft über jedes Erwarten — das rein rhino-

1) Bensch, Beiträge zur Beurtheilung der chirurgischen Behandlung der Nasenrachenpolypen. In.-Diss. Berlin 1877.

chirurgische Verfahren belohnt, dafür wird Fall 5 ein beredtes Beispiel ablegen.

Vergegenwärtigen wir uns nun kurz die früheren Verfahren:

Bei der schwierigen Lage des Operationsfeldes hat man von jeher, seit man überhaupt eine operative Behandlung der Nasenrachentumoren vornahm, auch praeliminare Voroperationen ausgegeführt, von den einfachen praeliminaren Weichtheilspaltungen der Nase, wie sie schon Hippocrates vornahm — übrigens nutzlos, da sie doch keinen Zugang zur Geschwulst verschafften — bis zur temporären Oberkieferresection von Langenbecks. In den Arbeiten von Sand[1]) u. Bensch[2]) finden sich die verschiedenen Verfahren chronologisch dargestellt.

Wir folgen der Eintheilung von Mackenzie;[3]) derselbe unterscheidet.

I. Voroperationen an der Nase.

Die ersten hier anzuführenden Verfahren vergrösserten das Nasenloch durch Spaltung und Abpraepariren der Oberlippe von der Mundhöhle oder vom Gesicht aus (Dupuytren, Syme, Rouge). Langenbeck führte eine temporäre Resection aus, indem er beide ossa nasalia von einander und von ihren Verbindungen löste, nur am Stirnbein mit ihrer natürlichen Sutur, Priost und Schleimhaut in Verbindung liess und dann nach oben umklappte; ein Verfahren das Chassaignac dahin modificirte, dass er die Befestigungen der Nase auf einer Seite löste und dann das Nasenscelett in toto mit Weichtheilen und Haut temporär nach der anderen Seite klappte.

II. Voroperationen am Oberkiefer.

Hier ist besonders die Methode von Flaubert-Syme zu erwähnen, deren Princip ist, einen Oberkiefer total oder partiell zu reseciren. Die Operation ist sehr blutig und entstellend und durch die Langenbeck- von Brunssche temporäre Oberkieferresection überholt worden. Von den Franzosen wird diese letztere nach dem französischen Chirurgen Huguier-Chassaignac genannt.

---

1) Brown-Séquard, Arch. of. Med. Jun. 1873.

2) Bensch, loc. cit.

3) Mackenzie-Semon, die Krankheiten der Nase und des Halses. I. Berlin 1884.

III. Voroperationen am Gaumen.

Manné spaltete das Velum in seiner ganzen Länge in den Medianlinie, eine viel geübte Methode. Sie wurde von Levret dahin modificirt, dass er die Gaumenböden beiderseits spaltete, um das Gaumensegel beweglicher zu machen. Endlich hat Gussenbauer, weil ihm die Spaltung des Gaumensegels zu wenig Raum gewährte, den harten Gaumen theilweise durch einen Längsschnitt und durch Ablösung des mucös-periostalen Lappens freigelegt und dann mit dem Meissel entfernt.

Alle diese Praeliminarverfahren — und es sind hier nur die wichtigsten angeführt — gehören zu den blutigsten und gefährlichsten Operationen, die die Chirurgie kennt. Es hat daher nicht an Versuchen gefehlt, auf directem Wege an die Behandlung der Geschwülste zu gehen. Zange, Ligatur und ferrum caudens sind zwar in einzelnen Fällen angewendet, aber bald als roh und unzureichend verworfen worden. Besser stand es mit zwei Verfahren der modernen Chirurgie: Galvanocaustik und Electrolyse; aber auch sie konnten erst mit der von Czermak eingeführten und von Voltolini weiter ausgebildeten Rhinoscopia posterior gute therapeutische Erfolge erzielen.

Die Rhinoscopia posterior hat aber auch noch die weitere Bedeutung, das sie uns überhaupt diagnostisch die Geschwulstbildungen im Nasenrachenraum unterscheiden gelehrt hat. Sie hat gezeigt, dass hier neben den eigentlichen klinisch stets malignen Tumoren noch eine ganze Reihe anderer Geschwulstbildungen vorkommt — und in praxi vielleicht häufiger als jene — die zwar ziemlich dieselben Symptome machen, aber durchaus anders aufzufassen sind und die eingreifende Verfahren garnicht nothwendig machen, ja sie sogar nicht rechtfertigen würden.

Nach dem gegegenwärtigen Stande unseres Wissens theilen wir sie am besten ein in:

A. Pseudonasenrachentumoren

und verstehen darunter von andersher stammende, secundär in den Nasenrachenraum hineingewucherte Tumoren; wir unterscheiden sie als:

I. **Excessiv vergrösserte hintere Muschelenden,**
II. **retronasale Schleimpolypen,**
III. **Sarcome und Adenome der hintern Fläche des Gaumensegels,**
IV. **Sarcome der Halswirbelsäule.**

B. Eigentliche Nasenrachentumoren,

und verstehen darunter im Nasenrachenraum selbst entstandene Tumoren.

I. Die typischen Nasenrachenpolypen (Bensch),
II. Nicht typische Fibrome (bes. Basisfibrome),
III. Choanenrandpolypen (fibromucöse Polypen),
IV. Enchondrome,
V. Behaarte Polypen,
VI. Bösartige Neubildungen im Nasenrachenraum.

Anm.: Von einzelnen Autoren wurden auch die adenoiden Vegetationen zu den Tumoren gerechnet, von den meisten nicht, weil es sich bei ihnen nur um Hypertrophie eines normal vorhandenen Gewebes — der Luschkaschen Tonsille — handelt.

Die folgende Arbeit macht es sich zur Aufgabe, die aufgestellten Typen zu scizziren und theilweise durch Beschreibung typischer Krankheitsfälle, wie sie in der Poliklinik des Herrn Dr. Gerber in den letzten zwei Jahren zur Beobachtung gekommen sind, zu illustriren.

A. Pseudonasenrachentumoren.

I. Excessiv vergrösserte, hintere Muschelenden.

In vielen Fällen kommt es im Verlaufe oder in Folge eines chronischen Nasencatarrhs zu einer Volumenzunahme der Schleimhaut, besonders der Muscheln durch Vermehrung der Gewebselemente (Rhinitis hypertrophica). Entweder finden wir die Muscheln im Ganzen verdickt oder an circumscripten Stellen vorzugsweise an den vordern oder hintern Enden.

Von diesen Hypertrophien nehmen diagnostisch und therapeutisch die der hintern Muschelenden eine besondere Stellung und ein besonderes Interesse in Anspruch, diagnostisch desshalb, weil sie schwerer zu erkennen sind, indem es bei der Untersuchung der Nase von vorneher oft gar nicht, immer aber nur mangelhaft gelingt, die Beschaffenheit und Ausdehnung dieser Hypertrophien zu constatiren. Ja, der rhinoscopisch nicht sehr Geübte wird solche Nasen oft untersuchen und, trotz der angegebenen Beschwerden des Patienten nichts Pathologisches finden. Und ebenso sind sie therapeutisch desshalb beachtenswerth, weil ihre Entfernung — sei es nun, dass man sie von der Nase, sei es vom Munde her versucht — oft eine nicht geringe manuelle Geschicklichkeit erfordert

Denn in manchen Fällen ist die Hypertrophie eine so beträchtliche, dass die hintern Muschelenden sich von dem übrigen Körper der Muschel wie isolirte Tumoren abheben, als solche kugelförmig in den Nasenrachenraum hineinwuchern und den Eindruck von Nasenrachentumoren hervorrufen.

Nach dem makroscopischen Aussehen unterscheidet Hopmann[1]) zwei Arten:

1. die glatten, circumscripten Verdickungen, polypoide Hypertrophien,

2. die mit sehr unebener Oberfläche (weiche Papillome), Himbeerpolypen, (obwohl man besser thut, für typische Schleimhauthypertrophien nicht den Namen Polyp anzuwenden, der für die eigentlichen Schleimpolypen reservirt bleibt, denn es kommen schon ohnedies in praxi hier so mannigfache Missverständnisse vor.)

Ein Fall von excessiver Hypertrophie der hintern Muschelenden und zwar der ersten Hopmannschen Art, der einen Nasenrachentumor vortäuschte, ist folgender:

1. Fall.

Am 30. November 1892 stellte sich auf Veranlassung des Herrn Dr. Sembritzki der Marmorarbeiter Ernst Sch. im Ambulatorium des Herrn Dr. Gerber vor und giebt Folgendes an:

Er ist 39 Jahre alt und bisher stets gesund gewesen. Vor 17 Jahren, also 1875, acquirirte er eine Lues. Seine jetzige Krankheit besteht seit vielen Jahren: Er leidet beständig an Schnupfen und spricht stets durch die Nase. Zu diesen Klagen sind in letzter Zeit noch häufiger Luftmangel und starke Kopfschmerzen hinzugekommen. Erst diese veranlassten ihn, ärztliche Hilfe anfzusuchen.

Status praesens: Patient ist ein grosser blasser, sehr hagerer Mann, bei dem sofort der stark näselnde Character der Stimme auffällt. Bei der Untersuchung mittels vorderer Rhinoscopie zeigt sich die Schleimhaut mässig injicirt, die lumina sind beiderseits frei, abgesehen von der Anwesenheit ziemlich reichlichen, wässrigen Schleims. Nichtsdestoweniger ist Patient nicht im Stande auf Ersuchen durch die Nase zu exspiriren. Bei der hinteren Rhinoscopie (Fig. 1) sieht man die Choanen durch einen grossen, mit Schleim bedeckten Tumor fast völlig verlegt, der nur oben, jederseits am Septum einen minimalen Theil der Choanen freilässt, über die seitlichen Ränder der Choanen aber jederseits herausquillt und dem Septum aufzuliegen scheint.

Erst nach Entfernung des zähen Schleims zeigt sich etwas rechts vom Septum, demselben parallel vorlaufend, eine Trennungslinie, die die vorhin scheinbar einheitliche Tumormasse in zwei Tumoren theilt. Dasselbe lässt sich auch durch die Sondenuntersuchung näher feststellen.

---

1) Hopmann zur Nomenclatur der Nasenschleimhautgeschwülste. Wien. Med. Presse. Nr. 39. 1883.

Die Tumoren haben eine blassbläuliche Farbe, sind glatt und von scheinbar intactem Epithel bedeckt. Der Patient wird cocainisirt und dann die Tumormasse mittels Sonden theils von der Nase, theils vom Munde aus weiter untersucht, dabei zeigt es sich, dass sie mit den hintern Muscheln beiderseits im Zusammenhang steht. Es wurde daher die Diagnose gestellt: Excessive Hypertrophie der beiden hintern Enden der untern Muschel, und zwar handelt es sich um eine glatte, polypoide Wucherung. Die sonstige Untersuchung ergab normale Verhältnisse, bis auf einen ganz geringen Rest von Rachentonsille an der rechten Hälfte des Fornix pharyngis nach der Rosenmüllerschen Grube hin, der aber weder pathologisch noch therapeutisch irgendwie in Betracht kommt.

Der Tumor wird nach ausgiebiger Cocainisirung des Isthmus faucium und des Nasopharynx mit 20procentiger Lösung mit der heissen Schlinge vom Munde aus in drei Sitzungen entfernt. Die Blutung war gering. Die entfernten Stücke waren klein, pflaumengross, durch die abschnürende Schlinge prall mit Blut gefüllt, bläulich. Die Wunde heilte gut; bei wiederholt vorgenommenen Controluntersuchungen zeigte sich kein Recidiv.

Am 15. April 1896 nahm ich an einem aufbewahrten — in Alcohol gehärteten, in Celloidin eingebetteten und mit Picrocarmin gefärbten Präparat — eine microscopische Untersuchung vor; dieselbe ergab:

An der Oberfläche ist von Epithel kaum noch etwas erhalten, das lockere Bindegewebe ist von zahllosen weiten, ziemlich dickwandigen Gefässen durchsetzt, zum Theil sind kleinere Arterien, zum grössern Theil venöse Gefässe eingeschlossen; ausserdem finden sich zerstreute Drüsenträubchen.

Im Allgemeinen stimmt also der Tumor im Bau mit dem der normalen Nasenschleimhaut überein. Allerdings ist auch hier das Bindegewebe am meisten vermehrt, ein Vorkommen, das Zarnico[1]) veranlasst hat, dem Tumor — nach Heymanns[2]) Vorschlage — den Namen Fibrom zu geben.

II. Retronasale Schleimpolypen.

Es handelt sich hier um gewöhnliche Schleimpolypen der Nase, die bekanntlich zu den Fibromen gerechnet werden und die Zarnico[1]) folgendermassen eintheilt:

a) einfache ödematöse Fibrome,
b) einfache Adeno-Fibrome,
c) cystische ödematöse Fibrome.

Sie haben aber in Folge ihres Sitzes einige Besonderheiten, die in ausgezeichnet erschöpfender Weise von Moldenhauer[3]) erkannt und beschrieben worden sind. Er sondert nämlich von den eigent-

1) Zarnico, Die Krankheiten der Nase etc. Berlin 1894.

2) Heymann, Ueber pathol. Zustände, die von der Nase ihre Entstehung finden können. D. med. Ztg. Nr. 66. 1886.

3) Moldenhauer, die Krankheiten der Nasenhöhle etc. Leipzig 1886.

lichen Nasenpolypen diejenigen ab, welche in Folge ihres Ansatzes im hintern Abschnitte der Nasenhöhle, vorwiegend am Rande der Choanen, genöthigt werden, sich bei ihrem Wachsthum im Nasenrachenraum auszubreiten. Ihre Eigenthümlichkeiten sind folgende:

1. Sie erreichen eine bedeutende Grösse.
2. Sie haben rundlich-ovale (eiförmige) Gestalt.
3. Sie sind meist solitär.
4. Sie haben ein derberes Gefüge, durch Vorherrschen der bindegewebigen Grundsubstanz.
5. Füllt der Tumor die Nasenrachenhöhle gleichmässig aus, so lässt sich der Sitz des Stieles kaum bestimmen.

Genau diese Eigenthümlichkeiten sind auch an den im Ambulatorium wiederholt zur Beobachtung gekommenen Fällen zu constatiren gewesen, deren einen wir als Paradigma folgen lassen:

2. Fall.

Am 7. August 1893 stellte sich der 38 Jahre alte Schneider Karl L. mit folgenden Angaben im Ambulatorium vor:

Er leidet seit langen Jahren an Knochentuberculose, hat stets über Schnupfen zu klagen gehabt und seit mehreren Wochen bekommt er absolut keine Luft mehr durch die Nase. In letzter Zeit hat er besonders Nachts durch Beklemmungsgefühl und asthmatische Anfälle zu leiden; er soll entsetzlich schnarchen.

Status praesens: P. ist ein kleiner, sehr schwächlicher Mann, der auf Krücken geht; das rechte Bein ist im Kniegelenk fixirt. Die Untersuchung mittels vorderer Rhinoscopie zeigt in den vorderen Abschnitten fast normale Verhältnisse. Links hinten ist nach Entfernung der reichlichen Schleimmassen eine blassgraue Tumormasse sichtbar (Fig. 2), die sich auch der Sonde bemerkbar macht, sich resistent anfühlt, aber nicht durch dieselbe bewegt werden kann. — Der Ursprung der Tumormasse lässt sich nicht klar feststellen. Die hintere Rhinoscopie liess sich beim Patienten nicht ausführen. Er verlangte aber gleich von seinem Leiden befreit zu werden, zumal ihm der häufige Besuch des Ambulatoriums äusserst schwer fällt. Da wir es allem Anscheine nach mit einem Schleimpolypen zu thun hatten, so wird der Versuch gemacht, denselben von vorneher zu exstirpiren. Sowohl aber mit der Schlinge, wie mit einigen zangenförmigen Instrumenten gelingt es, nur einige kleine linsen- bis bohnengrosse Stücke zu entfernen, die durchaus das Aussehen von Schleimpolypen haben, allerdings von etwas derberer Structur sind. Nunmehr wurde Rachen und Nasenrachenraum ausgiebig cocainisirt, darauf gelang auch die Rhinoscopia posterior. Diese bot folgendes Bild: Ein blassgrauer, kugelrunder, scharf contourirter Tumor, der die Choanen ganz verdeckt, oben ans Rachendach, seitlich an die Tubenwülste und unten ans Velum stösst. (Fig. 2.)

Der Tumor wird darauf vom Munde aus mit der kalten Schlinge entfernt; es folgt eine ziemlich abundante Blutung. Man sah dann durch

hintere Rhinoscopie, dass von dem kugelrunden, abgetragenen Nasenrachentumor ein schmaler Stiel sich in die linke Nasenhöhle erstreckte. Seine Wurzel, die augenscheinlich in der Gegend des Choanenrandes in der Höhe der hintern Muschel sass, liess sich wegen der Anfangs starken Blutung nicht genau eruiren. Der Tumor war 7 cm lang und 4 cm breit.

Am 15. April 1896 nahm ich an einem aufbewahrten in Carmincorax gefärbten Präparate eine microskopische Untersuchung vor, dieselbe ergab das Bild eines gewöhnlichen Nasenrachenpolypen, nur war das Bindegewebe etwas reichlicher. Es war eine lockere, schleimig-gewebsartige Grundsubstanz, von mässig reichlichen Gefässen durchzogen; an der Oberfläche fand sich nur stellenweise Epithelbesatz.

III. Sarcome und Adenome der hintern Fläche des Gaumensegels.

Sie sind nur sehr selten zur Beobachtung gekommen; nach Schech[1]) stellen sie Theils flache oder leicht höckrige Infiltrate dar, Theils unebene, knotige Verdickungen, die, wenn sie auf der hintern Fläche des Velums entspringen, dieselben Symptome wie echte Nasenrachentumoren hervorrufen. Im weiteren Verlaufe bilden sich aus den Knoten und Infiltraten Ulcerationen, durch deren Zerfall es denn zur Durchlöcherung und Zerstörung des weichen Gaumens kommen kann. Sehr häufig setzt sich die Neubildung fort, einerseits in den Nasenrachenraum hinein, andererseits auf die seitliche Rachenwand und die Mundhöhle. Die Prognose gilt stets für infaust. Die Rhinoscopia posterior setzt uns aber in den Stand, die Neubildung bereits in einem sehr frühen Stadium zu erkennen und kann vielleicht in dem einem oder andern Falle eine Radicaloperation möglich machen. Ein solcher Fall ist im Ambulatorium nicht zur Beobachtung gekommen.

IV. Sarcome der Halswirbelsäule.

Sie bilden weiche, schnell wachsende Geschwülste, die breit auf der Wirbelsäule aufsitzen. Dadurch, dass sie die hintere Wand hervorwölben, können auch sie den Eindruck und die Beschwerden eines Nasenrachentumors hervorrufen. An eine operative Behandlung solcher Tumoren wird kaum gedacht werden können.

Auch ein derartiger Tumor ist im Ambulatorium nicht beobachtet worden, wohl aber ist ein Gumma des Rachens lange als solches angesehen und behandelt worden und soll hier des lehrreichen diagnostischen Irrthums wegen kurz mitgetheilt werden:[2])

1) Schech, die Krankheiten der Mundhöhle und des Rachens. Leipzig und Wien 1896.

2) Gerber, die Syphilis der Nase und des Halses. Berlin 1895.

Es handelt sich um eine 40jährige Frau, die, früher gesund gewesen, ohne Anzeichen von Lues oder Tuberculose und erstere bestimmt in Abrede stellend, seit Weihnachten 1893 an Schluckbeschwerden, Schmerzen im Nacken, Absterben des linken Armes und Anaesthesie des linken Mittelfingers litt. Die Inspection des Rachens zeigte die linke Hälfte der hintern Rachenwand gleichmässig von oben nach unten in Cylinderform vorgewölbt, die Verwölbung oben hinter dem Gaumenbogen, unten hinter dem Zungenrücken verschwindend und — wie der Kehlkopfspiegel zeigte — die hintere Kehlkopfwand linkerseits, fast bis zur Epiglottis überlagernd. Schleimhaut unter dem Tumor anscheinend normal; dieser selbst nicht sehr hart, nicht verschieblich, nicht schmerzhaft. — Ausserdem linke Pupille enger als die rechte. Diagnose: Tumor der Halswirbelsäule, wahrscheinlich Sarcom. Die mikroskopische Untersuchung eines kleinen probeexcidirten Stückes ergab ein mit lymphoiden Rundzellen infiltrirtes Gewebe und machte Angesichts des an dieser Stelle relativ häufigen Vorkommens kleinzelliger Rundzellensarcome die Diagnose fast zur Gewissheit. — Dazu kam, dass der Tumor sich oben bei elektrolytischer Behandlung entschieden verkleinerte. Aber als er noch unten, am Aditus laryngis doch wuchs und eine grössere Gefahr und damit die Möglichkeit eines grösseren chirurgischen Eingriffes näher rückte, entschloss ich mich doch noch — mit wenig Hoffnung — zu Jodkali. In wenigen Wochen war das Sarcom verschwunden und das Gedächtniss der Frau soweit erstarkt, dass sie sich nun ihrer Lues erinnerte.

B. Eigentliche Nasenrachentumone.

I. Die typischen Nasenrachenpolypen (Bensch).

Glücklicherweise sagt Moldenhauer[1]), stellen diese Nasenrachenpolypen eine recht seltene Geschwulstform dar, so dass selbst die erfahrensten Rhinologen sie nur aus wenigen Beispielen kennen. Und Bensch[2]) führt zunächst O. Webers[3]) Arbeit an; dieser zählt unter 740 in der Bonner chirurgischen Klinik zur Beobachtung gekommenen Fällen von Geschwülsten 13 fibröse Nasenrachenpolypen auf. Semeleder hat im Jahre 1860 allein 3 Fälle beobachtet, Dzondi will 40 Fälle operirt haben, Ollier in zwei Jahren sechs und Verneuil spricht im Jahre 1860 in der Société de Chir. aus: Es gäbe keinen etwas erfahreneren Mann vom Fache, der nicht schon einen oder mehrere Fälle gesehen habe.

Man sieht Alles in Allem, dass wir es mit einer seltenen Geschwulstbildung hier zu thun haben.

Sie entstehen an der Vorderfläche der cerebralen und cervicalen

1) Moldenhauer, loc. cit.
2) Bensch, loc. cit. und Voltolinis Buch S. 371—401.
3) O. Weber, Chirurgische Erfahrungen, 1859.

Wirbel und wurzeln hier gewöhnlich mit breiter Basis. Bensch[1]) teilt sie nach ihrem Ursprunge ein in:

1. intrapharyngeale, die von der fibrocartilago basilaris, den oberen Halswirbeln oder der lamina interna des Flügelfortsatzes ihren Ursprung nehmen und

2. extrapharyngeale, die aus der fibrocartilago des foramen lacerum oder aus der fossa spheno palatina hervorgehen; oder auch die fissura pterygo-palatina ist der primäre Sitz und diese letzteren bezeichnet Langenbeck als Retromaxillargeschwülste.

Es handelt sich um äusserst harte Tumoren, die eine bedeutende Wachsthumsenergie haben; sie erfüllen den Nasenrachenraum sehr rasch und dringen von dort in die Regionen vor, die ihrer Ausbreitung den geringsten Widerstand bieten. — Auf diese Weise gelangen sie früher oder später in die Schädelhöhle entweder nach Usurirung der Basis oder durch die Lamina cribrosa, die fissura orbitalis superior, des foramen opticum oder des foramen lacerum anticum. Häufig kommt es zur Berstung von Gefässen, meist des Schleimhautüberzuges und dann zu abundanten Blutungen.

Sind sie in diesen Beziehungen also klinisch-malign, so sind sie es nicht zugleich histologisch. Es handelt sich um festgewebte, mit elastischen Fasern durchsetzte Fibrome, mit wenig Zellen und Gefässen. In anderen seltenen Fällen sind die Gefässe reichlicher, ja so stark entwickelt, dass der Tumor wie ein Schwamm comprimirt und als Angiom bezeichnet werden kann (Langenbeck)[2]).

Sie kommen überwiegend bei männlichen Individuen im Alter von 10—25 Jahren vor; unter 66 sind 58 beim männlichen Geschlecht im Alter von 11—25 Jahren (Bensch). Sehr selten sind sie ausserhalb dieses Zeitraums und dann bei beiden Geschlechtern in gleicher Zahl. Ein Verhalten, das Bensch zur Aufstellung einer eigenen Theorie Veranlassung gab; wir verweisen dabei auf seine a. a. O. citirte Arbeit.

Bensch referirt gleichzeitig über drei von Lefonte, Gosselin, Hueter beobachtete Fälle einer spontanen Involution dieser Neoplasmen, denen Zarniko[3]) vier Fälle von Poisson, Rotter, Grünewald und Bouchand hinzufügt.

Gerade die Bensch'schen klinisch malignen Nasenrachentumoren sind es gewesen, bei denen die schwersten Praeliminaroperationen

1) Vgl. Anmerkung 2 auf Seite 14.
2) Langenbeck, Berl. Med. Gesellschaft. 21. Nov. 1860.
3) Zarnico, loc. cit.

ausgeführt worden sind; Bensch's Verdienst ist es nach dem Vorgange Voltolinio, zuerst bei diesen Tumonen bewiesen zu haben, dass man die Neubildung auf rhinoscopischem Wege ohne Voroperation radical zu operiren vermag.

II. Nicht typische, harte Fibrome
(Basisfibrome).

Sie gleichen histologisch und anatomisch vollkommen den vorigen, unterscheiden sich aber klinisch von jenen durch ihre geringe Wachsthumsenergie. Sie kommen — nach Hueter-Lossen[1]) — fast ausnahmslos bei Knaben im Alter von 12—18 Jahren vor, sind sehr gefässreich und sitzen mit breiter Basis auf. Sie entspringen alle in der Gegend der Synchondroris spheno-occipitalis an der oberen Rachenwand und wachsen als halbkugelige Geschwülste nach unten in die Rachenhöhle. Hierdurch erschweren sie die Athmung, andererseits verlegen sie die Tubenmündungen, und beeinflussen so Gehör und Sprache. Endlich geben sie in Folge oberflächlicher Erosionen zu Blutungen Veranlassung. Die Patienten haben dann endlich noch über starke Kopfschmerzen zu klagen. —

Ein solcher Fall kam im Juli 1894 im Ambulatorium zur Beobachtung.

3. Fall.

Gustav M., Fleischerlehrling. 15 Jahre alt.

Der Vater des Patienten ist an einer Verletzung gestorben, die Mutter und fünf Geschwister leben und sind gesund. Vor $^1/_2$ Jahr hatte Patient eine Entzündung des rechten Auges, sonst ist er bisher stets gesund gewesen. Vor etwa zwei Monaten begann Patient über mangelnde Luft in der linken Nasenhälfte zu klagen. Diese Beschwerden nahmen immer mehr zu; seit zwei Wochen bekommt er überhaupt keine Luft mehr durch die Nase, auch auf der rechten Nasenhälfte ist es jetzt schlechter geworden, so dass er immer mit offenem Munde athmen muss.

Der Knabe sieht blühend und kräftig aus, mittelstark, von gutem Knochenbau. Auffällig ist eine Asymmetrie der beiden Gesichtshälften, die rechte ist auffallend prominent, besonders am Jochbogen; die rechte Nasolabialfalte ist deutlich verstrichen. Dies soll von Geburt an so gewesen sein. Auf der rechten Cornea hat er einige Maculae.

Vordere Rhinoscopie. Rechterseits sieht man ein ziemlich normales Bild, die untere Muschel ist etwas hypertrophisch; das Septum ist hinten nach rechts verbogen; ein Durchblick bis in den Nasopharynx ist nicht möglich. Links ist die untere Muschel hypertrophisch und weisslich verfärbt. Zwischen ihr und dem Septum sieht man einen röthlich-gelben

1) Hueter-Lossen, Grundriss der Chirurgie II. 1. Leipzig 1892.

Tumor, der bei Sondenuntersuchung wenig beweglich ist; er fühlt sich ziemlich fest an. Der Patient wurde darauf cocainisirt und nun fand man, dass die Tumormassen fest zwischen Septum einerseits und unterer und mittlerer Muschel andererseits eingeklemmt waren und das linke Lumen in seinem hintern Abschnitte ganz ausfüllen. Ein Blick in Mund und Rachen lässt normale Verhältnisse erkennen.

Hintere Rhinoscopie: Man sieht einen vom Rachendach entspringenden Tumor das ganze Choanenbild verdecken, nach unten und den beiden Seiten scharf umrandet, oben allmählich in die Schleimhaut des Rachens übergehend, sich nur mit einer seichten, horizontalen Furche von ihr absetzend. Der Tumor geht unten scheinbar auf das Segel und berührt beiderseits die Tubenwülste und rechts bleibt zwischen seinem lateralen Rande und der plica salpingo-pharyngea ein linearer, kleiner Spalt. Von seiner unteren Peripherie rechts spannt sich ein feiner Schleimhautkranz nach der Mitte der hinteren Segelfläche hinüber. Die Schleimhaut über dem Tumor ist glatt, nur an seiner Wurzel etwas gefaltet, stellenweise sehr roth und von vielen kleinen Gefässen durchzogen. Die Palpation erweist ihn als fest und derbe. Der Untersuchung folgt eine geringe Blutung. Die Diagnose musste nach Ursprung, Aussehen und Resistenz der Geschwulst lauten: Basisfibrom.

Bei der verhältnissmässigen Flachheit des Tumors, dessen Ränder am Niveau der Tubenwülste lagen, angesichts der Verwachsungen unten, war hier von der Handhabung der Glühschlinge wenig zu erwarten; man hatte also nur zwischen Galvanocauter und Electrolyse die Wahl. Es sollte daher dieser Fall benutzt werden, um auch einmal beim Nasenrachentumor die von anderer Seite so gerühmte Electrolyse in Anwendung zu ziehen, zu der Herr Dr. Gerber, wie er mir mittheilte, nie grosse Zuneigung gehabt hat; denn, gesteht er ihr auch mit Anderen die verhältnissmässig geringe Reaction zu, so werde dieser Vortheil doch durch die grosse Schmerzhaftigkeit und die Langsamkeit der Wirkung mehr als überholt. In letzterer Beziehung sei erwähnt, dass Bruns[1]) bei dieser Methode zur Behandlung eines solchen Tumors nicht weniger wie — 130 Sitzungen in 11 Monaten gebrauchte und Lincoln 22 in — 1 Jahr!

Das hat sich denn leider auch in diesem Falle bestätigt, denn nachdem in zwei Sitzungen eine Doppelnadel in den Tumor an verschiedenen Stellen eingesenkt war, blieb Patient, — der schon beide Male, trotz vorsichtiger Anwendung und ganz allmählicher Steigerung der Stromstärke über heftige Schmerzen klagte — ganz von der weiteren Behandlung fort und stellte sich auch auf wiederholte Aufforderung nicht mehr im Ambulatorium vor. Auch haben wir auf weitere Anfragen über den Verlauf des Falles nichts mehr erfahren können.

III. Choanenrandpolypen. (Fibromucöse P.)

Sie sind zwar häufiger wie echte Fibrome, aber auch noch selten genug. Mackenzie[2]) hat in seiner grossen, langjährigen Praxis

1) Bruns, Die Galvanochirurgie. Tübingen 1870.

2) M. Mackensie, loc. cit.

10 Fälle gesehen; sie sitzen an den Choanen oder in deren nächster Nähe mit schmaler Basis gestielt auf. In ihrer Consistenz stehen sie nach Zarnico[1]) in der Mitte zwischen den weichen Fibromen der Nase und den harten Basisfibromen. Sie können eine kolossale Länge erreichen. Störk und Zaufal beschreiben je einen, der bis zum Kehlkopf hinabreichte; der Störksche[2]) war 9 cm lang, der Zaufalsche[3]) 11.

Pathologisch-anatomisch sind die Choanenrandpolypen insofern interessant, als sie nach den Untersuchungen von Panas[4]) eine Art Mischgeschwulst darstellen; Neubildungen der Nase und des Nasenrachenraums sind meist aus den Structurelementen der Gegend zusammengesetzt, von welcher sie entspringen. Von einem Polypen der Nasenschleimhaut wissen wir, dass er mucösen, von einem an der untern Fläche des processus basilaris entspringenden, dass er fibrösen Characters ist. Von einem an der Choanenschleimhaut — wo sich die fibrösen und mucösen Elemente mischen — stammenden Tumor haben wir dem entsprechend eine gemischt fibro-mucöse Zusammensetzung zu erwarten.

Ein solcher Fall kam im October 1893 in der Poliklinik zur Beachtung:

4. Fall.

Am 3. October suchte auf Veranlassung des Herrn Dr. Guthzeit der Besitzerssohn Karl K. aus Berschkallen bei Insterburg die Hilfe des Ambulatoriums auf. Der Patient ist 24 Jahre, stammt aus gesunder Familie und will bisher stets gesund gewesen sein.

Sein jetziges Leiden begann vor einem Jahre: Damals hatte er über „Verstopftsein" der Nase zu klagen, was seither sich immer verschlimmert habe.

Dazu gesellten sich Kopfschmerzen und Abnahme des Gehörvermögens besonders linkerseits.

Status praesens: Patient ist ein kräftiger, leidlich gesund aussehender Mann, bei dem dem Untersuchenden sofort der nasale Sprachklang auffällt. Das rechte Nasenloch ist selbst bei starker Anstrengung für Luft kaum durchgängig, das linke vollkommen undurchgängig. Die äussere Nase ist normal, nicht aufgetrieben und weder spontan noch auf Druck schmerzhaft. Bei Untersuchung mittels vorderer Rhinoscopie zeigt sich rechterseits nichts Abnormes, die Sonde aber stösst ganz hinten auf einen

1) Zarnico, loc. cit.

2) Störk, Klinik der Krankheiten des Kehlkopfes, der Nase, des Rachens 1880.

3) Zaufal, Prag, med. W. 1893. Mamcelle Extraction eines ungewöhnlich grossen fibrösen Nasenrachenpolypen.

4) Panas, Bull. de la société de Chir, 1873.

Widerstand. Links zeigt sich im mittleren Nasengange und weiter hinten auch im untern eine röthliche Tumormasse, die stellenweise blutig — und mit Schorf bedeckt, — ulcerirt — erscheint. — Es stellt sich heraus, dass dies auf Rechnung anderweitig vorgenommener galvanocaustischer Versuche zu setzen ist. Die Sonde erweist diese Tumormasse als mässig fest und unbeweglich. Bei der Sondirung blutet der Tumor leicht. Die Mundrachenhöhle ist normal.

Bei starkem Emporziehen des Velum mittels des Gaumenhakens wölbt sich hinter demselben der Rand eines grossen Tumors hervor, dessen Ausdehnung und Details sich aber erst mittels hinterer Rhinoscopie feststellen lassen.

Hier zeigt sich der ganze Nasenrachenraum von einem grossen, mit seiner Längsaxe querliegenden Tumor von eiförmiger Gestalt erfüllt, dessen spitzer Pol von der linken, dessen abgestumpfter vor der rechten Tube liegt und der nach Form und Grösse am ehesten einem Hühnerei zu vergleichen ist. Ist er auch mit seinem oberen Rande fest an das Rachendach angepresst, so ist er doch hier, wie überall scharf abgegrenzt und augenscheinlich mit seinem äussern Rande nirgends verwachsen. Seine Farbe ist ein fleischiges Roth, hier und da blässer mit einigen Blutcoagulis bedeckt. Die Diagnose wurde auf Choanenrandpolyp (?) gestellt, mit der Annahme, dass der Tumor, links am innern Choanenrande angeheftet, sich nach beiden Seiten hin ausgedehnt hat.

Der Tumor sollte mittels heisser Schlinge und Galvanocauter entfernt werden.

Bereits in der ersten Sitzung gelang es auch einen nicht unbeträchtlichen Theil des Tumors mit der heissen Schlinge zu fassen und herauszubefördern. Es folgte eine ziemlich heftige Blutung, die aber bald spontan stand.

Der Haupttheil, ein über pflaumgrosses Stück, wurde in einer zweiten Sitzung auf dieselbe Weise entfernt. In die restirenden Tumormassen wurden verschiedene, meist spitze Galvanocauteren gesenkt.

Nach den Sitzungen klagte Patient jedes Mal über heftige Ohrenschmerzen und schliesslich kam es zu einer heftigen Mittelohrentzündung, die rechts zurückging. Links musste am 25. November der Wildesche Schnitt gemacht werden. Hiernach trat bald Besserung ein, so dass wir nach Neujahr — Patient musste inzwischen eine Reise antreten, — mit der Behandlung des Tumors fortfahren konnten.

Am 11. Januar 1894 war die rechte Nasenhälfte bereits für Luft durchgängig. Die postrhinoscopische Besichtigung zeigte jetzt folgenden Status: Von der Tumormasse war nur noch eine Art Coulisse zurückgeblieben, die vor der rechten Choane eine ziemlich beträchtliche Lücke freiliess, während links nur ein schmaler Spalt in dieselbe hineinführte.

In den folgenden Sitzungen gelang es nur langsam diese Oeffnung zu erweitern. Immerhin waren nach einigen Wochen die Beschwerden des Patienten so weit gehoben, dass er einen Erholungsurlaub dazu benutzte, um nicht in die Behandlung zurückzukehren. Auf Anfrage theilte er mit, dass er gesund sei.

Am 15 April 1896 nahm ich an einem in Picrocarmin gefärbten, aufbewahrten Präparat eine mikroskopische Untersuchung vor. Dieselbe ergab folgenden Befund: Der Tumor besteht im Ganzen aus ziemlich zellreichem Bindegewebe, das an der Oberfläche fibrinoid gequollen ist. Die darunter liegenden Gefässe sind zum Theil thrombosirt. Im Innern kleinzellige Infiltration, namentlich im Umfange der Gefässe.

War der Tumor für einen typischen Choanenrandpolypen eigentlich auch etwas zu fest und derbe, so kann nach seinem wahrscheinlichen Ursprung, dem ganzen Aussehen und klinischem Verlaufe an dieser Diagnose doch nicht gezweifelt werden. Jedenfalls wäre er zu keiner der anderen Arten mit grösserem Rechte zu zählen. Auch hat Panas[1]) selbst darauf hingewiesen, dass auch rein fibröse Choanenrandpolypen nicht selten vorkommen.

Die zwei nun folgenden Tumorarten sind etwas so exquisit Seltenes, dass wir sie hier nur der Vollständigkeit halber erwähnen. Sie kamen bisher im Ambulatorium nicht zur Beobachtung und hat man in der Praxis auch kaum mit ihnen zu rechnen.

IV. Enchondrome.

Max Müller[2]) hat in Langenbecks Archiv einen Fall einer echten knorpligen Neubildung, die vom processus basillaris des os occipitis ausging, beschrieben. Dieser Fall ist bei Mackenzie genauer referiert. Bis in die neueste Zeit war dies der einzig berichtete Fall einer knorpligen Neubildung im Nasenrachenraum. Im Jahre 1891 hat dann Max Migge[3]) einen haselnussgrossen, netzknorpligen Tumor beschrieben, den Miculicz mit dem Meissel vom linken Tubenwulste eines zehnjährigen Knaben entfernte. Es werden dann noch bei Mackenzie zwei Fälle berichtet, bei denen ursprünglich fibröse Tumoren im Nasopharynx sich in Enchondrome umgewandelt hätten; über beide ist nichts Sicheres bekannt, auch nicht das Resultat einer mikroskopischen Untersuchung. In der neueren Literatur finde ich noch ein von W. B. Platt[4]) beschriebenes Fibro-Adeno-Enchondrom, das nach Längsspaltung des weichen Gaumens entfernt wurde, und H. J. Ivius[5]) sagt gelegentlich der Beschreibung eines Enchondroms im Nasenrachenraum, er hätte bisher vier solcher Tumoren in der Literatur gefunden.

---

1) Panas, Bull. de la société de Chir. 1873.

2) Max Müller, Arch. für klin. Chirurgie XII. 1871.

3) Max Migge, Über Nasenrachenpolypen und ihre Behandlung ohne Praeliminaroperation. Inaug.-Diss. Kgb. 1891.

4) W. B. Platt, Phil. Med. News. 1888.

5) Ivius, Hahnemannian Monthly, Juni 1891.

V. Behaarte Polypen.

Conitzer[1]) stellt bei der Beschreibung eines behaarten Nasenrachenpolypen vier solcher Fälle aus der Literatur zusammen. Es sind bindegewebige Tumoren, die oft quergestreifte Muskelfasern und Knorpelfasern enthalten und von einem Ueberzuge von wirklicher Haut mit Haaren, Talg- und Schweissdrüsen bedeckt sind. In der neuesten Literatur finde ich keinen einzigen solchen Fall beschrieben.

VI. Sarcome und Carcinome.

Auch sie sind selten. Von Sidney Alan Foxen[2]) wird ein Fall von blumenkohlartigen Nasenrachentumor beschrieben, der sich bei der mikroskopischen Untersuchung als Carcinom herausgestellt hat. Relativ häufiger kommen Sarcome vor: Es handelt sich um flach aufsitzende Tumoren, die zu Behinderung der nasalen Respiration, ev. Dyspnoe, heftigere Dyspnoe, Nasenbluten, Coryza, und retronasalem Catarrh mit foctider Secretion führen. Ein solcher Fall kam im Februar 1896 in der Poliklinik zur Beobachtung.

Otto Weber[3]) beschreibt einen Fall, bei dem ein ursprünglich fibröser Nasenrachenpolyp sarcomatös degenerirt ist.

5. Fall.

Salomon Raffé, 13 Jahre alt aus Schoenberg in Russland stellte sich am 18. Februar 1896 Herrn Dr. Gerber vor.

Sein Vater ist im Alter von 47 Jahren („angeblich an Ischias?“) gestorben, die Mutter lebt und ist gesund; ebenso drei Geschwister. Drei jüngere Geschwister sind früher gestorben. Die Kinder sollen scrophulös gewesen sein. Bis zu seiner jetzigen Krankheit will Patient stets gesund gewesen sein.

Im Juli 1894 warf P. täglich nach dem Aufstehen geringe Mengen Blut aus; dieses Blutspeien kam in den nächsten Tagen öfter vor — an manchen Tagen täglich bis 15 Mal. Dabei verlor er — nach Angabe seines Bruders — täglich ca. $^1/_8$ Liter Blut. Dasselbe soll dunkelroth und theilweise geronnen gewesen sein. Die in Schoenberg ärztlicherseits eingeleitete Behandlung — Hydrastis, liq. ferri etc. — soll wenig erfolgreich gewesen sein. Die Blutungen hörten wohl ca. ein Jahr lang auf, dafür stellten sich aber andere Beschwerden ein: Näselnde Sprache und Athembeklemmungen, besonders Nachts.

Im December 1895 hatte er wiederum mehrere Tage hindurch Blutspeien, stärker als früher aus Nase und Mund zugleich. Das Blut soll

---

1) Conitzer, Ein behaarter Rachenpolyp. Dtsch. Med. W. 1892. 51.

2) Sidney Alan Foxen, Naso-pharyngeal carcinoma. Report of a case with a consideration of the treatment of his disease.

3) Otto Weber,: Pitha und Billroth. Chirurgie Bd. III. 1. Abthl. 2. Heft.

dunkelroth gewesen sein und fast 1 Liter betragen haben. Die russischen Aerzte schlugen ihm darauf eine äusserliche Operation (mit Resection) vor.

Am 18. Februar wurde der Knabe Herrn Dr. Gerber vorgestellt; derselbe stellte folgenden Status fest:

Der Knabe ist klein, blass und sieht für sein Alter ziemlich schwächlich aus. Sofort fällt das weite Offenstehen des Mundes und die hörbare Mundathmung auf. Die äussere Nase ist normal, nicht aufgetrieben, auf Druck nicht schmerzhaft, die Nasolabialfalten sind beiderseits verstrichen.

Rhinoscopischer Befund: Das Naseninnere ist beiderseits enge, mit schleimig-eitrigem Secrete bedeckt, die Schleimhaut ist ziemlich blass, ein genauer Ueberblick ist schwer, da der Schleim in Folge der mangelnden Vis a tergo nicht ganz zu entfernen ist. Beim Versuche, die Sonde durchzuführen, stösst diese schon einige Centimeter vor der Gegend der hinteren Rachenwand auf eine mässig feste Resistenz, dabei erfolgt gleichzeitig eine mässig starke Blutung. Ein Blick in Mund und Rachen lässt abnorme Verhältnisse nicht erkennen. Eine Digitaluntersuchung des Nasenrachenraums wird nicht vorgenommen, wegen der Gefahr einer neuen Blutung.

Bei der hinteren Rhinoscopie sieht man einen grossen Tumor von der Gestalt eines querliegenden Hühnereis, seine Grenzen reichen nach oben bis weit in das Rachendach hinauf; die Choanen und das Septum sind völlig von der Tumormasse bedeckt, seitliche beiden Tubeneingänge und Wülste. Der Tumor ist ziemlich scharf umrandet; der Rand selbst aber ist uneben und höckrig. Desgleichen zeigt sich auch die Oberfläche uneben und gewulstet und, soweit der reichlich bedeckende Schleim constatiren lässt, die Farbe eines blassen Grauroths.

Dem Befunde nach wurde die Diagnose: Nasenrachentumor gestellt, ohne sich dabei in Betreff der klinischen oder histologischen Benignität oder Malignität vorerst schon zu binden.

Es wurde dem Bruder des Patienten die Entfernung der Geschwulst vom Munde aus vorgeschlagen. Dieser aber, der nach der Anamnese der Sache nicht mehr unbefangen, sondern schon vielfach berathen gegenüber stand, fragte nach der Möglichkeit einer gefährlichen Blutung bei der Operation, die ja freilich nicht ganz geleugnet werden konnte. Es wurde daher dem Wunsche, noch einen Chirurgen zuzuziehen, gerne willfahren und Professor Dr. v. Eiselsberg consultirt; dieser bestätigte durch Digitaluntersuchung die Anwesenheit eines Nasenrachentumors und concedirte Herrn Dr. Gerber den Versuch einer Entfernung per vias naturales, der Art, dass dem Patienten gegenüber noch die Möglichkeit einer späteren Operation von aussen offen gehalten wurde.

Wegen der Blutungsgefahr und eventueller Blutaspiration sollte ursprünglich ohne Narcose operirt werden, da der Knabe aber zu ängstlich war, musste zur Narcose geschritten werden und der Knabe sollte am hängenden Kopf operirt werden.

Aber auch dies liess sich nicht ausführen, weil in dieser Lage das Athmen alle Augenblicke aussetzte und an ein Ein- und Herumführen der Schlinge um den Tumor nicht zu denken war. Der Knabe wurde also wieder aufgesetzt, die Zunge mittels Spatels heruntergedrückt und nun versucht, die entsprechend geformte Schlinge hinter das Segel zu bringen

und hier über den Tumor hinüberzustreifen. Machte nun aber schon der grosse Durchmesser, der der Schlinge gegeben werden musste, die Einführung zu einer sehr schwierigen, so wurde andrerseits durch die sehr reichliche Blutung, der durch fortwährendes Tupfen begegnet werden musste, auch noch die Athmung fast unmöglich. Es wurde daher versucht, eine Schlinge durch die Nase einzuführen, nach Art des Bellocqschen Röhrchens hinter dem Segel durchzustossen, sie im Munde gehörig auszubreiten und dann zurückziehend, unter Controle des hinter das Velum eingeführten Fingers der linken Hand den Tumor zu fassen. Bei diesen Versuchen nun traten einige auffallende Momente ein. Die Schlinge ging nicht an dem Tumor vorbei, sondern durch ihn hindurch und riss einige kleine Fragmente mit; mehr derartige wurden noch beim Einführen des Fingers in den Nasenrachenraum entfernt und alles, was herauskam, waren kleine, blasse, ganz weiche, leicht zerdrückbare Massen, die durchaus das Aussehen adenoider Vegetationen hatten, so dass Herr Dr. Gerber schon jetzt die Anfangs gestellte Diagnose zu Gunsten dieser anzweifeln zu müssen glaubte.

Da der Patient sich inzwischen schon lange in Narcose befand, die Blutung immer noch stark war und das Umlegen der Schlinge — eben in Folge der Weichheit des Tumors auch auf diesem Wege durchaus nicht gelingen wollte, so schien es indicirt, die Operation so oder so möglichst rasch zu beenden. Herr Dr. G. griff also zur Juratzschen Schlinge und zum Gottsternschen Ringmesser, die Unmassen von Wucherungen herausbeförderten. Nachdem der Nasenrachenraum gesäubert war, wurden noch aus den Nasenhöhlen selbst mittels schneidender Zangen und Kornzangen ansehnliche Massen herausbefördert, so dass schliesslich ein halbes Eiterbecken gefüllt war. Die Zeit, welche die förmliche Entfernung dieser sich in alle Schluchten und Buchten der hinteren Nasenhöhlen und des Nasenrachenraums hineinschmiegenden weichen Massen erforderte, war eine beträchtliche, die Mühe eine grosse. — Dafür hatten wir aber die Freude, schliesslich auch, soweit Auge und Finger darüber Aufschluss geben konnten, die Höhlen völlig frei von Geschwulst zu sehen. Die Blutung, Anfangs sehr heftig, versiegte, je mehr von der Geschwulst zu Tage gefördert wurde und hörte schliesslich ganz auf. Es sei noch einmal betont, dass die herausbeförderten Massen durchaus das Aussehen adenoider Wucherungen hatten. Patient fühlte sich wohl; Fieber trat nicht ein.

Die excidirten Gewebsstücke wurden dem pathol. Institut übersandt und von Herrn Professor Nauwerk untersucht. Es handelte sich um lymphadenoides Gewebe mit einzelnen nicht sehr deutlichen Follikeln; ob es sich vielleicht um eine atypische Wucherung — im Sinne des Lymphosarcom — handelte, liess sich nicht feststellen.

Am 17. Februar wurde der Knabe im Verein für wissenschaftliche Heilkunde zu Königsberg vorgestellt mit der Diagnose: excessive Hypertrophie der Rachenmandel, die einen Nasenrachentumor vortäuschte.

Bei einer späteren Untersuchung zeigte sich, dass in der Gegend des linken Tuberwulstes geringe Reste des Tumors zurückgeblieben waren; dieselben wurden am 10. März mit der Juracz'schen Zange unter Cocain entfernt. Die Wunde wurde mit Lugolscher Lösung und Jodtinctur nach-

behandelt. Ueberraschender Weise ergab die Untersuchung eines zweiten Stückes Folgendes:

Es handelt sich um ein Rundzellensarcom. Eine Anordnung, wie sie dem Bau des lymphadenoiden Gewebes entsprechen würde, fehlt vollständig; ein Reticulum ist nur da und dort zu erkennen, es besteht ein infiltratives Vordrängen; man sieht vielfach Sarcomzellenmassen die Lymphgefässe ausweiten.

Nasenrachenraum und Nase waren am 18. März völlig frei, die Wundflächen waren verheilt; überall fanden sich normale Verhältnisse.

Eine später nochmals vorgenommene microscopische Untersuchung einiger Tumorstücke ergab mir denselben Befund.

Es wurde daher nachträglich die Diagnose gestellt: Adenoide Vegetationen mit sarcomatöser Degeneration.

Resumé.

1. Die Geschwülste des Nasenrachenraums sind seltene Neubildungen.
2. Wir haben zu unterscheiden:

I. Eigentliche Nasenrachentumoren,

von denen wir in praxi fast ausschliesslich zu rechnen haben mit:

a) typischen Nasenrachenpolypen (Bensch),
b) Choanenrandpolypen (fibromucöse Polypen),
c) Basisfibromen,
d) Sarcomen,

wobei von den Vergrösserungen der Rachenmandel ganz abgesehen wird.

II. Pseudonasenrachentumoren.

bei denen wir hauptsächlich mit den von der Nase stammenden zu thun haben und zwar mit:

a) excessiv vergrösserten hinteren Muschelenden,
b) retronasalen Polypen.

3. Beide Arten machen im Allgemeinen dieselben Symptome, die unter I genannten, (eigentlichen Nasenrachentumoren) sind im Allgemeinen malign, die unter II, (Pseudonasenrachentumoren) benign.
4. Eine ausreichende und genaue Diagnose kann nur mittels der hinteren Rhinoscopie gestellt werden, zu der sich dann später die histologische Untersuchung gesellen muss.
5. Unter Umständen kann die Differentialdiagnose zwischen sehr weichen Sarcomen und adenoiden Vegetationen schwierig werden, ja es scheinen Mischformen vorzukommen.
6. Die beste therapeutische Methode ist die Galvanokaustik. Sehr weiche Sarcome können mit Zangen und Curetten entfernt werden, mit nachfolgender Aetzung des Mutterbodens.
7. Praeliminaroperationen sind fast stets zu vermeiden.

Zum Schlusse sei mir gestattet, Herrn Privatdocenten Dr. Gerber für die Anregung zu dieser Arbeit und für die bereitwilligst gewährte Unterstützung bei Anfertigung derselben, meinen besten Dank zu sagen.

Fig. 1.

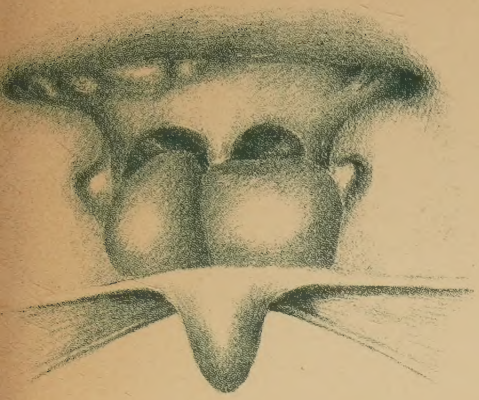

Fig. 2.

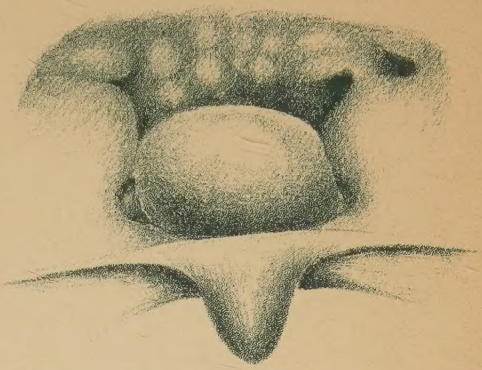

Fig. 3.

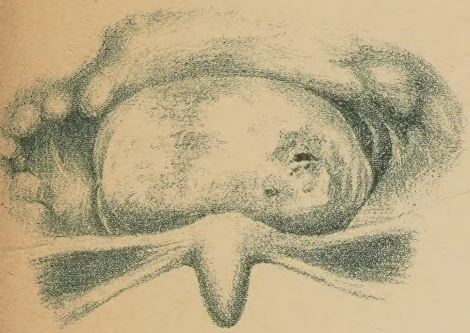

Fig. 4.

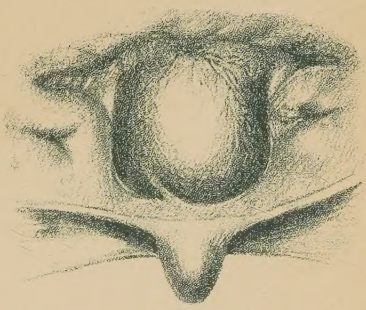

Thesen.

1. Bei den Geschwulstbildungen im Nasenrachenraum sind Praeliminarresectionen fast stets zu vermeiden.
2. Der gesetzliche Zwang zur Schutzpockenimpfung muss beibehalten werden.

Lebenslauf.

Ich, Kurt Schreiber, bin am 20. Februar 1872 in Danzig geboren. Den ersten Schulunterricht erhielt ich auf der I. Bezirksknabenschule in Danzig; Ostern 1881 bezog ich die Sexta des städt. Gymnasiums in Danzig, das ich Ostern 1891 mit dem Zeugniss der Reife verliess.

Von Ostern 1891 bis October 1895 studirte ich in Königsberg Medicin, bestand am 1. März 1893 die ärztliche Vorprüfung, vom 1. November 1895 bis 15. Februar 1896 die ärztliche Staatsprüfung und am 30. April 1896 das examen rigorosum.

Während meiner Studienzeit besuchte ich die Vorlesungen und Curse bei folgenden Herren Professoren und Docenten:

H. Braun, M. Braun, Caspary, Dohrn, v. Esmarch, Hermann, Hilbert, Jaffé, Kuhnt, Langendorff, Lichtheim, Lossen, Luerssen, Münster, Nauwerk, Neumann, Pape, Rosinski, Samuel, Samter, Schneider, Schreiber, Stetter, Stieda, Treitel, Zander.

Allen diesen meinen verehrten Lehrern sage ich meinen aufrichtigen Dank.